

Evaluación previa al retorno a la actividad física en deportistas post infección por COVID-19

Recomendaciones de la Sociedad Argentina de Cardiología y Federación Argentina de Cardiología



Evaluación previa al retorno a la actividad física en deportistas post infección por COVID-19

Recomendaciones de la Sociedad Argentina de Cardiología y Federación Argentina de Cardiología

El mundo está transitando la pandemia causada por el coronavirus 2, que provoca un síndrome respiratorio agudo severo (SARS-CoV-2), denominado COVID-19. Los primeros casos humanos de este nuevo coronavirus fueron reportados por primera vez en la ciudad de Wuhan, China, en diciembre de 2019.¹

El epicentro de la pandemia actualmente se encuentra en el continente americano. Los datos extrapolados de otros países evidencian un porcentaje de muertes reportadas de acuerdo a los rangos etarios de 0.01% (1 a 14 años), 0.098% (15 a 24 años), 0.80% (25 a 34 años) y 2.03% (35 a 44 años).²

La lesión cardíaca, valorada por la troponina de alta sensibilidad, es un marcador de injuria, daño miocárdico y miocarditis en los pacientes hospitalizados por COVID-19 y se asocia con un mayor riesgo de mortalidad hospitalaria. Estos reportes hacen necesaria la valoración de las complicaciones miocárdicas que podría sufrir el deportista que ha cursado una infección por COVID-19. La evidencia actual reporta lesión del músculo cardíaco y miocarditis en pacientes con infección por este virus que han sido hospitalizados con tasas del 12.5% al 30%.^{3, 4} Es por esto, se debe evaluar a los deportistas post infección por este agente patógeno y descartar la afectación cardíaca.

Estudios recientes donde se utilizó la ecocardiografía con speckle tracking para el diagnóstico de miocarditis e injuria miocárdica en la infección por este virus en pacientes hospitalizados con fracción de eyección preservada, demostraron una deformación anormal del ventrículo izquierdo. El strain longitudinal evidenció compromiso miocárdico, presentando un patrón de deformación del ventrículo izquierdo basal reducido.⁵ Otro estudio en pacientes con enfermedad leve a moderada por COVID-19 demuestra similares anomalías, con un patrón de deformación longitudinal del ventrículo izquierdo basal reducido, sugiriendo su utilidad para el

diagnóstico del compromiso miocárdico en la infección por COVID-19. La utilidad de estos hallazgos para el seguimiento de los pacientes debe ser analizada en futuros estudios.⁶

Estudios en deportistas con resonancia magnética nuclear cardíaca (RMNC) han evidenciado inflamación del miocardio después de la recuperación de la enfermedad por COVID-19 también en pacientes asintomáticos y levemente sintomáticos.⁷ Estos estudios incluyeron deportistas con una media de edad de 19 años, previamente infectados por COVID-19 con síntomas leves a moderados, evidenciando por RMNC señal T2 elevada (edema) y realce tardío con gadolinio (fibrosis), compatible con miocarditis según los Criterios de Lake Louise actualizados, la presencia de miocarditis e injuria miocárdica en un 15% y 30.8%, respectivamente. Estos hallazgos deben ser motivo de estudios en mayor número de deportistas, para determinar su riesgo de desarrollar arritmias y su eventual pronóstico, dado que no se puede indicar rutinariamente RMNC en todos los deportistas post COVID-19.⁸ Este estudio debe ser realizado frente a la sospecha de afectación miocárdica y/o síntomas de acuerdo a los criterios de miocarditis y resultados anormales en los estudios previamente recomendados, incluidos los estudios de apremio.⁹

Los deportistas con síntomas leves o moderados que cursan la enfermedad en aislamiento domiciliario, y persisten con síntomas por la infección por COVID-19, requieren estudios y estratificación del riesgo de complicaciones por la infección activa, previo a considerar la evaluación al retorno deportivo. Completados estos estudios y con los hallazgos diagnósticos post infección por COVID-19, es posible considerar el algoritmo para el retorno a su práctica deportiva o seguimiento de las complicaciones presentadas de acuerdo a los diagnósticos y las guías correspondientes.

Los deportistas poseen el mismo riesgo de contraer la enfermedad que la población general, pero con un riesgo bajo de complicaciones. Estas últimas consisten en el desarrollo de una respuesta inflamatoria exagerada con daño pulmonar, miocárdico y manifestaciones tromboembólicas.¹⁰

Debido a la compleja fisiopatología que trae aparejada esta infección, no debemos obviar la posibilidad de desarrollar otros cuadros tales como trastornos de la coagulación, trombosis venosa y eventual tromboembolismo pulmonar, más allá de las potenciales complicaciones miocárdicas.

También, resulta necesaria la evaluación de los deportistas que realizan actividad física recreativa de alta intensidad (corredores de media distancia y larga distancia, triatlón, ciclismo de ruta, etc.), así como de deportistas amateurs o profesionales previo a su retorno a la actividad física luego de infección por el virus en discusión. Debemos realizar esto con el fin de brindar un marco de seguridad, haciendo énfasis en evitar la muerte súbita arrítmica y/o tromboembólica.

Por esto es que hemos contemplado brindar una recomendación para la valoración de deportistas previo a su retorno a la práctica deportiva post infección, a través de un algoritmo diagnóstico de acuerdo con las complicaciones conocidas al momento actual. (**Figura**)

El interrogatorio de los síntomas, tanto en el curso como posterior a la infección por COVID-19, el examen físico y los estudios iniciales deben guiar la toma de decisiones al momento de

solicitar estudios analíticos sanguíneos e imágenes de mayor complejidad para descartar secuelas posteriores a la infección.

Estas recomendaciones deben ser revisadas y actualizadas de acuerdo al avance en los conocimientos de las complicaciones causadas por la infección de COVID-19 en la actual pandemia y el seguimiento de las implicancias de las mismas en futuros estudios. Pese a esto, todos los esfuerzos deben estar enfocados en disminuir la posibilidad de contagio de COVID-19 a fin de evitar la propagación del mismo.

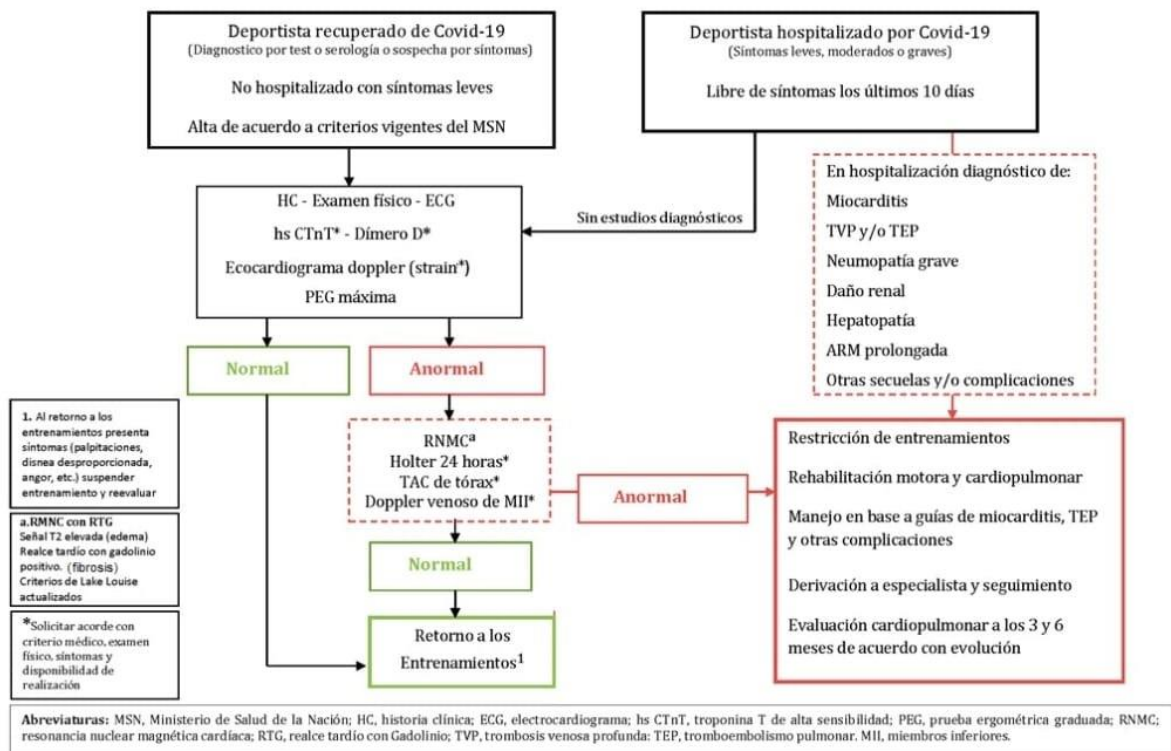


Figura. Algoritmo diagnóstico para el retorno a la práctica deportiva post infección por el COVID-19.

Referencias

1. Wuhan City Health Committee (WCHC). Wuhan Municipal Health and Health Commission's briefing on the current pneumonia epidemic situation in our city 2019 [updated 14 January 2020].
2. Centers for Disease Control and Prevention (CDC). National Center for Immunization and Respiratory Diseases (NCIRD), Division of Viral Diseases. Cases of Coronavirus Disease (COVID-19) in the U.S.
3. Inciardi RM, Lupi L, Zaccone G, et al. Cardiac Involvement in a Patient With Coronavirus Disease 2019 (COVID-19). *JAMA Cardiol*. Published online March 27, 2020. doi:10.1001/jamacardio.2020.1096
4. Deng Q, Hu B, Zhang Y, et al. Suspected myocardial injury in patients with COVID-19: Evidence from front-line clinical observation in Wuhan, China [published online ahead of print, 2020 Apr 7]. *Int J Cardiol*. 2020;S0167-5273(20)31115-3. doi:10.1016/j.ijcard.2020.03.087
5. Goerlich E, Gilotra NA, Minhas AS, Bavaro N, Hays AG, Cingolani OH. Prominent Longitudinal Strain Reduction of Basal Left Ventricular Segments in Patients with COVID-19. *J Card Fail*. 2020 Sep 26:S1071-9164(20)31436-6. doi: 10.1016/j.cardfail.2020.09.469. Epub ahead of print. PMID: 32991982; PMCID: PMC7521413.
6. Stöbe S, Richter S, Seige M, Stehr S, Laufs U, Hagendorff A. Echocardiographic characteristics of patients with SARS-CoV-2 infection [published online ahead of print, 2020 Aug 14]. *Clin Res Cardiol*. 2020;1-18. doi:10.1007/s00392-020-01727-5
7. Puntmann VO, Carerj ML, Wieters I, et al. Outcomes of Cardiovascular Magnetic Resonance Imaging in Patients Recently Recovered From Coronavirus Disease 2019 (COVID-19) [published online ahead of print, 2020 Jul 27]. *JAMA Cardiol*. 2020;e203557. doi:10.1001/jamacardio.2020.3557
8. Rajpal S, Tong MS, Borchers J, et al. Cardiovascular Magnetic Resonance Findings in Competitive Athletes Recovering From COVID-19 Infection. *JAMA Cardiol*. Published online September 11, 2020. doi:10.1001/jamacardio.2020.4916
9. Maron BJ, Udelson JE, Bonow RO, et al. Eligibility and Disqualification Recommendations for Competitive Athletes With Cardiovascular Abnormalities: Task Force 3: Hypertrophic Cardiomyopathy, Arrhythmogenic Right Ventricular Cardiomyopathy and Other Cardiomyopathies, and Myocarditis: A Scientific Statement From the American Heart Association and American College of Cardiology. *Circulation*. 2015;132(22):e273-e280. doi:10.1161/CIR.0000000000000239
10. Wu, Z, McGoogan, JM. Characteristics of and important lessons from the coronavirus disease 2019 (COVID-19) outbreak in China: summary of a report of 72314 cases from the Chinese Center for Disease Control and Prevention [published online February 24, 2020]. *JAMA*. doi:10.1001/jama.2020.2648
11. Becker RC. COVID-19 update: Covid-19-associated coagulopathy [published online ahead of print, 2020 May 15]. *J Thromb Thrombolysis*. 2020;1-14. doi:10.1007/s11239-020-02134-3